

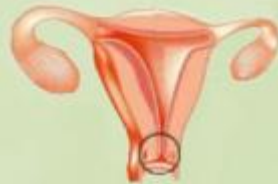République Algérienne Démocratique et Populaire

Ministère de la Santé de la Population et de la Réforme Hospitalière

Direction Générale des Structures de Santé



**Manuel de Prise en charge  
Du cancer du col de l'utérus**



**Février 2016**



## Préface :

En application des orientations de Son Excellence Monsieur Le Président de la République Abdelaziz Bouteflika, il a été mis en place le Plan Cancer. Une pléiade de personnels de la santé aguerris, de différentes disciplines, a participé à son élaboration, et dont nous avons suivi étape par étape la conception et la rédaction de toutes les recommandations.

Impulsée par le Ministère de la Santé, de la Population et de la Réforme Hospitalière, l'élaboration de guides de prise en charge des cancers les plus prévalents (sein, poumon, colorectal, prostate, col utérin, thyroïde) est entreprise. Les experts, dans un souci d'homogénéiser et d'améliorer les pratiques aux fins de rendre plus efficace et plus efficiente la prise en charge des patients atteints de cancer, ont minutieusement étudié le contenu validé par un groupe de travail pluridisciplinaire.

Ces guides qui s'adressent à tous les praticiens impliqués dans la prise en charge des malades atteints de cancer, constituent un outil de travail pragmatique auquel les médecins traitants se référeront pour la prise en charge de la pathologie considérée. Ils permettent d'explicitier pour les professionnels de santé la prise en charge optimale et le parcours de soins d'un patient.

Toutefois, ces guides ne peuvent pas envisager tous les cas spécifiques. Ils ne revendiquent pas l'exhaustivité des conduites de prise en charge possibles ni ne se substituent à la responsabilité individuelle de chaque médecin vis-à-vis de son patient.

Ces guides mis à la disposition sur le site santé, feront l'objet de mise à jour régulière chaque fois que nécessaire et ce en fonction des recommandations nationales et internationales au vu des avancées diagnostiques et/ou thérapeutiques significatives.

**Le Ministre de la santé de la Population et de la Réforme Hospitalière**

**Abdelmalek BOUDIAF**

## Sommaire

	Page
Glossaire : .....	7
<b>I. Introduction</b> : .....	9
<b>II. Etiologie</b> : .....	9
<b>III. Circonstances de découverte</b> : .....	10
<b>IV. Examen clinique</b> : .....	10
<b>V. Diagnostic positif</b> : .....	10
<b>1. Cytologie</b> : .....	10
<b>2. Macroscopie</b> : .....	11
2.1. Biopsies cervicales : .....	11
2.2. Prise en charge des pièces de conisation– Electrorésection- -Amputation du col utérin : .....	11
2.3. Prise en charge des pièces d’hystérectomie pour lésion du col utérin : .....	11
<b>3. Microscopie</b> : .....	11
3.1. Compte-rendu type : Biopsie : .....	11
3.2. Compte-rendu type : Electro résection (pour lésion intra épithéliale) : .....	12
3.3. Compte-rendu type : Hystérectomie pour tumeur du col utérin : .....	13
<b>VI. Bilan pré-thérapeutique</b> : .....	15
<b>1. La clinique</b> : .....	15
<b>2. Imagerie</b> : .....	15
<b>3. Bilan d’extension morphologique</b> : .....	15
3.1. Échographie endocavitaire : .....	16
3.2. Imagerie par résonance magnétique : .....	16
3.3. Scanner thoraco-abdomino-pelvien : .....	18
3.4. Positron EmissionTomography- scanner (Pet Scan) : .....	19
<b>4. Les marqueurs tumoraux</b> : .....	19
<b>5. Classification</b> : .....	19
5.1. Classification de la FIGO : .....	19

	Page
5.2. Classification TNM Union Internationale de la classification des cancers UICC :.....	20
6. Bilan pré thérapeutique :.....	20
<b>VII. Méthodes de traitements :.....</b>	<b>22</b>
1. Chirurgie :.....	22
1.1. La colpohystérectomie :.....	22
1.2. La trachélectomie élargie :.....	23
1.3. La conisation :.....	23
1.4. Les exentérations pelvienne :.....	23
2. Radiothérapie :.....	24
2.1. Radiothérapie externe :.....	24
2.1.1. Examens utiles pour la Radiothérapie :.....	24
2.1.2. Choix des volumes et des doses :.....	24
2.1.3. Technique de traitement :.....	26
2.1.4. Déroulement et contrôle du traitement :.....	27
2.2. La curiethérapie :.....	27
3. Traitement médicamenteux :.....	28
3.1. Les cytotoxiques :.....	28
3.2. Thérapies ciblées :.....	28
3.3. Protocoles :.....	28
4. Les Indications :.....	29
<b>VIII. Surveillance Post thérapeutique :.....</b>	<b>32</b>
<b>IX. Les récives :.....</b>	<b>32</b>
<b>X. Formes anatomo cliniques :.....</b>	<b>32</b>
1. Les adénocarcinomes :.....	32
2. Cancer du col et grossesse :.....	33
3. Cancer sur col restant :.....	33
<b>XI. Prévention :.....</b>	<b>33</b>
1. Le frottis cervical :.....	33
2. But :.....	33

	Page
3. Qui peut pratiquer un FC ? .....	33
4. Qui doit bénéficier d'un FC .....	33
5. La fiche de demande d'examen .....	33
6. Interprétation du FC .....	34
7. Conduite à tenir devant un frottis anormal .....	34
8. Traitement des lésions histologiques .....	34
<b>XII. Annexes</b> .....	<b>37</b>
Annexe 1 : Classification histogénétique des tumeurs malignes du col utérin : OMS 2014 .....	38
Annexe 2 : Classification TNM et FIGO 2009 .....	39
Annexe 3 : Modèle de compte rendu opératoire .....	41
Annexe 4 : Système Bethesda 2001 .....	42
<b>Références bibliographiques</b> .....	<b>44</b>
<b>Liste des experts ayant contribué à l'élaboration du Manuel</b> .....	<b>48</b>

-----

## **Glossaire**

IHC : Immunohistochimie

HIS : hybridation in situ

BM : biologie moléculaire

PCR : polymerase chain reaction

**I. Introduction**

**II. Etiologie**

**III. Circonstance**

**De découverte**

**IV. Examen Clinique**

**V. Diagnostic positif**



## I. Introduction

Le cancer du col utérin est le deuxième cancer gynécologique en Algérie, avec une incidence de 8,7 pour 100 000 femmes. Il représente 12,5% de tous les cancers féminins. (1). La fréquence de ce cancer et ses conséquences a régressé depuis 40 ans dans les pays développés grâce au dépistage par frottis. L'incidence doit continuer à diminuer dans le futur avec la généralisation de la vaccination anti papillomavirus.

Le cancer épidermoïde est la variété histologique la plus fréquente et constitue un modèle en cancérologie pelvienne puisque l'on connaît son étiologie principale (papillomavirus), sa physiopathologie (intégration du génome viral et transformation cellulaire) et l'histoire naturelle de la maladie. Il est précédé par une phase pré-invasive que l'on peut dépister et traiter.

Le cancer du col de l'utérus représente 12,5% de tous les cancers féminins en Algérie selon l'INSP 2010.

En termes de prévention, il existe trois vaccins prophylactiques (un bivalent, un quadrivalent et un nonavalent) qui préviennent l'infection par les papillomavirus 16 et 18 qui sont mis en évidence dans 70 % des cancers du col utérin.

## II. Etiologie

L'étiologie des cancers du col utérin est connue.

Les infections cervicales à **Human Papilloma** Virus (HPV) sont en effet considérées comme la première cause de cancer du col utérin (2).

Ce virus est à l'origine du cancer le plus fréquent : le carcinome épidermoïde.

Les HPV16 et 18, les plus souvent retrouvés, sont à l'origine de l'apparition des dysplasies sévères. Le mécanisme d'action principale des HPV est l'intégration de leur génome à celui des cellules cibles.

Il en résulte une prolifération anormale des cellules au niveau de la zone de jonction, ainsi que leur transformation. L'aboutissement est la constitution d'une dysplasie de haut grade, d'un carcinome in situ puis d'un cancer invasif.

### **Facteurs de risque**

Tous les facteurs épidémiologiques associés aux infections cervico-vaginales à HPV constituent des facteurs de risque pour le cancer épidermoïde du col utérin (2)

- Premiers rapports sexuels précoces
- Partenaires multiples
- Première grossesse précoce
- Multiparité
- Instabilité maritale
- Tabagisme
- Immunodépression
- Infection du ou des partenaires par l'HPV

La contraception orale séquentielle a été incriminée dans la genèse des adénocarcinomes.

**L'absence de dépistage et de suivi gynécologique constitue un facteur de risque majeur.**

### III. Circonstances de découverte

L'âge moyen du diagnostic est de 54 ans. La survenue de métrorragies provoquées par les rapports sexuels ou les toilettes vaginales doivent faire évoquer une lésion cervicale. Parfois, le cancer du col se révèle par des leucorrhées associées à du sang.

**La reconnaissance des métrorragies post ménopausiques impose l'examen du col utérin avec éventuellement un frottis cervico-vaginal et l'exploration de l'endomètre.**

La constatation de douleurs pelviennes, de signes urinaires ou digestifs signe une extension locale déjà avancée.

Un dépistage correctement organisé permet de découvrir le cancer du col sur un test de dépistage « frottis cervico-vaginal » ou sur une pièce de conisation pour une dysplasie ou un cancer in situ.

### IV. Examen clinique

L'interrogatoire retrouve les facteurs de risque.

L'examen abdominal vérifie l'absence d'ascite et de masse palpable.

La mise en place du spéculum permet d'observer le col porteur d'une lésion ulcéro-bourgeonnante que l'on biopsie.

**Au stade de lésion macroscopique, le frottis et la colposcopie n'ont aucun intérêt.**

On vérifie l'absence d'extension macroscopique sur le vagin et on note la taille du col.

L'examen général recherche des signes d'extension hépatique, thoracique et surtout ganglionnaire (ganglions inguinaux et sus claviculaires).

### V. Diagnostic positif

#### Niveau 1 et 2

La prise en charge du cancer du col utérin se fait dans n'importe quel service d'Anatomie Pathologique ; elle ne nécessite pas de techniques de pointe car actuellement il n'existe pas de thérapie ciblée. La prise en charge diffère en fonction du type de prélèvement adressé.

#### 1. Cytologie

Les frottis cervicaux doivent être pris en charge dans tous les centres de dépistage publics et privés parrainés par les services d'anatomie pathologique. Chaque frottis doit comprendre 2 lames (jonction, exocol).

La réalisation du frottis cervical est facile. Le prélèvement peut être fait par une sage femme, un médecin généraliste ou un gynécologue.

Une fois le frottis effectué, les lames sont fixées à l'aide de la laque à cheveux ou bien à l'air libre. Elles sont acheminées vers le centre de screening pour être colorées (coloration de Papanicolaou) et examinées au microscope optique.

## 2. Macroscopie

### 2.1. Biopsies cervicales :

Elles sont réalisées sous colposcope. Le pathologiste doit préciser le nombre de fragments reçus, les inclure en totalité et réaliser des colorations histochimiques (réticuline) à la recherche d'une éventuelle invasion chorion.

### 2.2. Prise en charge des pièces de conisation– Electrorésection- Amputation de col utérin

- La pièce est orientée et mesurée dans les trois dimensions.
- Badigeonnage des limites à l'encre de chine.
- Si hauteur suffisante : possibilité de réalisation d'une tranche supérieure endocervicale (optionnel)

**Il existe 2 possibilités de section :**

1. Section de la pièce en tranches radiales de 2mm d'épaisseur.
2. Section de la pièce en tranches parallèles (à préférer notamment en cas d'orifice cervical de petite taille)

Dans tous les cas la pièce est **incluse en totalité**.

Dans un premier temps, un seul niveau de coupe par bloc est réalisé mais des niveaux supplémentaires sont demandés en cas de difficultés diagnostiques (dans les lésions intra-épithéliales de haut grade, l'examen de plusieurs niveaux de coupe est souvent nécessaire à la recherche de micro-invasion).

### 2.3. Prise en charge des pièces d'hystérectomie pour lésion du col utérin.

- Pièce orientée, pesée et mesurée dans les trois dimensions.
- Badigeonnage des limites à l'encre de chine (paramètres + +)

En cas d'exérèse d'autres organes pelviens (vessie, rectum..) prélever à cheval pour recherche une infiltration.

## 3. Microscopie

### 3.1. Compte-rendu type : Biopsie

- Type de lésion en fonction de la classification OMS 2014 [14]
- Degré d'infiltration si cancer

### 3.2. Compte-rendu type : Electro résection (pour lésion intra épithéliale)

- Type lésion
- Localisation
- Etendue en surface (en mm)
- Distance minimale lésion / limite endocervicale (en mm)
- Distance minimale lésion / limite exocervicale (en mm)

#### Cas particulier du carcinome microinvasif.

- Mesure précise de la profondeur à partir de la lame basale et de l'extension en surface (en mm)
- Rechercher les images d'embolies intra-vasculaires.
- Préciser les limites d'exérèse (circonférentielle, endocervicale, exocervicale) par rapport aux lésions de haut grade d'une part et aux lésions micro-invasives d'autres part.

***Le compte-rendu doit contenir toutes les informations histopathologiques nécessaires à l'établissement du stade FIGO par le chirurgien***

#### Carcinome malpighien micro-invasif du col utérin.

Il s'agit d'un carcinome dont l'invasion mesurée latéralement est inférieure ou égale à 7mm et dont la profondeur d'infiltration est inférieure ou égale à 5mm. Il est subdivisé par la TNM et FIGO 2009 en 4 stades (Voir la classification en annexe).

##### ***Aspect histologique***

Ce sont des petits amas irréguliers de cellules atypiques qui « bourgeonnant » à la base des lésions de haut grade en surface ou à partir des glandes endocervicales colonisées par les lésions de haut grade.

A un stade plus avancé, on note la présence de petits amas irréguliers de travées ou de cellules isolées dans un stroma fibro inflammatoire.

Il faut toujours rechercher des embolies associées.

##### ***Quand suspecter une micro infiltration ?***

- Importante extension des lésions de haut grade aux glandes endocervicales.
- Aspect irrégulier des massifs.
- Nécrose au centre des massifs.
- Maturation kératinisante au centre des massifs.
- Fibrose concentrique autour des massifs.
- Infiltrat inflammatoire du chorion autour des massifs.

##### ***Mesure d'une micro-infiltration***

- Les mesures doivent être données en valeur absolue et en mm.

- Donner les 2 mesures (extension latérales et profondeur d'infiltration).
- Mesure soit à partir des lésions de haut grade en surface soit à partir du fond de la glande endocervicale où naît la micro-infiltration.

### **3.3. Compte-rendu type : hystérectomie pour tumeur du col utérin**

- Type de cancer
- Extension en surface (en mm)
- Invasion des paramètres
  - Corps
  - Collerette vaginale.
  - Annexes.
  - Autres organes pelviens «éventuels »
- Présence ou absence d'embolies tumorales.
- Limites d'exérèse chirurgicale.
- Si curage : métastases, nombre, localisation, rupture capsulaire.
- Cytologie péritonéale : présence ou absence de cellules tumorales.

**Cas particulier** : Colpohystérectomie après traitement néo adjuvant (curiethérapie/ chimiothérapie).

- Sur le plan microscopique :
  - Rechercher les foyers tumoraux résiduels.
  - Savoir identifier les lésions dystrophiques liées à ces traitements (sur le revêtement endocervical, sur le tissu conjonctif).
  - Inclusion du col en totalité en l'absence de tumeur résiduelle macroscopiquement visible.

***Le compte-rendu doit contenir toutes les informations histopathologiques nécessaires à l'établissement du stade FIGO par le chirurgien.***

**Niveau 3** : Le niveau 3 doit réaliser en plus de tout ce qui se fait aux niveaux 1 et 2 l'Immunocytochimie, IHC, HIS, BM (PCR).

**VI. Bilan**

**Pré thérapeutique**

## VI. Bilan pré-thérapeutique

Il permet de déterminer le stade selon la classification FIGO.

### 1. La clinique

On réalise un examen avec un chirurgien et un radiothérapeute qui confrontent leurs résultats. On note la taille du col utérin, sa mobilité par rapport à la paroi pelvienne, l'extension vaginale, l'extension aux paramètres par le toucher rectal. Il est utile de réaliser une cartographie des lésions.

A un stade très précoce ou aucune lésion n'est visible cliniquement, les prélèvements sont dirigés par la colposcopie.

Pour les tumeurs de très petit volume une imagerie n'est pas nécessaire. En revanche, dès que la lésion est macroscopiquement bien visible, une imagerie est recommandée.

### 2. Imagerie

L'examen de première intention est l'imagerie par résonance magnétique (IRM). Elle permet de mesurer la taille du col utérin, d'étudier l'extension aux paramètres, à la cloison recto-vaginale, l'extension vers l'isthme utérin, l'intégrité rénale et enfin d'évaluer l'extension ganglionnaire.

La sensibilité du diagnostic de l'extension ganglionnaire n'est que de l'ordre de 60%. L'IRM ne peut détecter que des ganglions augmentés de volume alors que 50% des ganglions métastatiques ont un volume normal.

L'IRM apparaît plus performante que l'examen clinique dans le bilan d'extension locorégionale (3).

Le scanner thoraco abdominal complètera le bilan d'extension. On se contentera d'une échographie abdominale et d'une radiographie du thorax dans les situations où le scanner ne peut être obtenu.

La rectoscopie et la cystoscopie ne sont réalisées qu'en cas de signes d'appel ou de lésions étendues.

Le PET –scan a un intérêt dans les cancers de stade avancé et la surveillance après traitement

### 3. Bilan d'extension morphologique

L'examen clinique doit être complété par des examens d'imagerie dont le but est de fournir une évaluation plus complète de l'extension locorégionale et à distance. Les éléments morphologiques à rechercher dans la détermination de l'extension locale et locorégionale sont la taille tumorale, le degré d'invasion stromale, la distance entre la tumeur et l'orifice interne du col, l'extension à l'isthme et au corps utérin et le degré d'invasion paramétriale. Les explorations d'imagerie permettent également d'évaluer deux autres éléments, non pris en compte par la classification de FIGO, qui ont un impact majeur sur le pronostic et le choix thérapeutiques : il s'agit de l'extension ganglionnaire et les métastases à distance.

Les performances des différents examens d'imagerie étudiées dans la littérature font la comparaison avec le gold standard qui est l'analyse anatomopathologique sur pièce d'hystérectomie. Il est donc difficile d'avoir des données précises concernant les stades avancés pour lesquels le traitement de

référence est la radio-chimiothérapie. L'évaluation morphologique de l'extension tumorale repose sur 4 techniques d'imagerie : l'échographie endocavitaire, l'IRM, le scanner et le Pet scanner.

### 3.1. Échographie endocavitaire

Cet examen, réalisé par voie endovaginale ou endorectale est essentiellement utile dans l'évaluation de la taille tumorale et l'invasion aux paramètres des tumeurs cervicales de petite taille. L'échographie ne permet pas l'exploration des chaînes ganglionnaires pelviennes et para-aortiques. Son utilisation reste opérateur dépendant et rend difficile la comparaison des résultats. Cet examen a donc une place limitée dans le bilan pré-thérapeutique des tumeurs avancées du col.

### 3.2. Imagerie par résonance magnétique

L'IRM est la technique de référence pour l'évaluation de l'extension locorégionale des cancers du col, quel que soit le stade FIGO. Cet examen, donne des informations qui sont impossibles à obtenir à l'aide de la classification FIGO : extension au corps utérin, mesure de la distance entre la tumeur et l'orifice interne du col et le degré d'invasion stromale.

#### **Protocole**

- Patient à jeun.
- Gel d'échographie stérile intra-vaginal (permettant de déplisser le vagin et de détecter plus facilement un envahissement des culs de sac vaginaux).
- L'utilisation d'antispasmodique (type glucagon) juste avant le début de l'examen est facultative, elle permet de limiter les artéfacts liés aux mouvements du péristaltisme.
- Bande de pré-saturation antérieure et contention abdominale pour limiter les artéfacts liés aux mouvements respiratoires.
- Antenne phasedarray permettant une meilleure résolution spatiale et une réduction du temps d'acquisition.

#### **Séquences T2 TSE sans saturation de la graisse :**

- Centrées sur le pelvis, en coupes fines de 4 mm en acquisition sagittale (extension au corps utérin, au vagin) et axiale, perpendiculaire à l'axe du col utérin (extension aux paramètres).
- Depuis les aires rénales à la bifurcation iliaque en acquisition axiale, coupes de 5 à 6 mm (étude des chaînes ganglionnaires lombo-aortiques et des cavités rénales).

#### **Séquence T1 spin écho centrée sur le pelvis, en coupes axiales de 5 mm**

- Séquences T1 écho de gradient dynamique sans puis après injection du produit de contraste, en saturation de la graisse, centrée sur la lésion, répétée toutes les 15 sec pendant 3mn en coupe axiale ou sagittale.
- Cette séquence dynamique sera complétée par une acquisition tardive centrée sur le pelvis, en coupes sagittales et axiales de 5mm.
- Les séquences uro-IRM en cas d'hydronéphrose sont facultatives



### **Aspect de la tumeur**

La tumeur apparaît, en pondération T2, en hypersignal modéré contrastant avec l'hyposignal du stroma cervical fibreux. Elle est habituellement bien définie en T2, mais peut être difficile à détecter si elle a une petite taille. En pondération T1, la tumeur est en isosignal au col utérin et souvent non visible.

Après injection de produit de contraste, la tumeur se rehausse de façon intense et précoce (30sec). La sensibilité des séquences dynamiques pour la détection des tumeurs est de 78%, contre 61% pour les séquences T2 et 39% pour les séquences T1 tardives.

Le rehaussement est celui de la tumeur, majorée par l'inflammation du stroma normal péri tumoral. Il n'est donc pas recommandé de faire des mesures du volume tumoral sur les séquences dynamiques injectées.

Par ailleurs les séquences dynamiques post contraste permettraient d'évaluer la microcirculation tumorale, facteur fondamental pour prédire la réponse à la radiothérapie : les tumeurs se rehaussant massivement sont les tumeurs présentant une perfusion élevée et qui sont le mieux contrôlées localement par la radiothérapie. Ces mêmes séquences sont utiles pour différencier l'inflammation post radique du reliquat tumoral, facteur essentiel pour décider d'un traitement chirurgical curatif.

### **Taille tumorale**

L'enjeu est d'évaluer le volume tumoral puisqu'une tumeur de moins de 4 cm (IB1) est opérable, alors qu'au-delà (IB2) la patiente ne peut pas bénéficier d'une chirurgie initiale et sera traitée par radio-chimiothérapie première. Les tumeurs IB présentent un respect de l'anneau stromal fibreux cervical en hyposignal T2 autour de la tumeur (il s'agit d'un excellent indicateur d'absence d'envahissement des paramètres).

Les cas de surestimation de la taille de la tumeur en séquence T2 sont liés à la présence d'œdème tissulaire, secondaire à une biopsie ou à une conisation récente. Les cas de sous estimation quant à eux sont liés à l'aspect en isosignal T2 faiblement contrasté de la tumeur.

### **Extension tumorale**

L'extension vaginale définissant les stades II A (extension aux 2/3 supérieurs du vagin) et III A (extension au 1/3 inférieur du vagin) se traduit par une interruption localisée ou par une disparition de l'hyposignal T2 musculaire et/ou une déformation de la cavité vaginale. Cet aspect peut être associé à un épaissement hyper intense en T2.

Les faux positifs sont liés à l'aspect de pseudo-envahissement du vagin en cas de volumineuse tumeur exophytique étirant les culs de sac vaginaux. L'enjeu de l'IRM dans l'évaluation de l'extension vaginale est faible, car on peut disposer d'une très bonne évaluation clinique de l'envahissement vaginal.

L'atteinte paramétriale (stade IIB) se traduit par une perte de l'anneau d'hyposignal du col, associé à un signal anormal au sein des paramètres. Il s'agit du plus difficile élément à évaluer dans le bilan d'extension des cancers du col. Son infiltration contre-indique le traitement initial par chirurgie. Les difficultés diagnostiques sont liées à l'interruption isolée de l'anneau stromal fibreux cervical. En effet, l'envahissement de toute l'épaisseur du stroma n'est pas synonyme d'infiltration du paramètre mais n'élimine pas un envahissement microscopique. L'aspect de pseudo-interruption du stroma cervical fibreux est visible essentiellement en cas de volumineuse tumeur élargissant le canal cervical. Certains

aspects sémiologiques orientent vers l'infiltration paramétriale, il s'agit d'un aspect irrégulier de l'interface tumeur-paramètre, la présence de spicules linéaires dans la graisse paramétriale péri-tumorale et d'un aspect d'engainement des vaisseaux péri-utérin.

L'extension paramétriale est associée à un risque significativement plus élevé d'envahissement ganglionnaire. La réalisation de coupes axiales fines perpendiculaires à l'axe du col utérin permet d'optimiser l'évaluation de l'extension paramétriale.

L'IRM permet également de rechercher une extension à la région isthmique utérine. Il s'agit d'un élément important à signaler en cas de traitement préservant la fertilité (trachélectomie élargie). L'extension à la paroi pelvienne définissant le stade IIIB se traduit en IRM par une extension tumorale aux muscles releveurs de l'anus, à l'obturateur interne ou au muscle piriforme. La mise en évidence d'une dilatation urétérale correspond également au stade IIIB.

Le stade IV correspond à l'extension tumorale aux organes de voisinage. L'extension à la vessie (IV A) est défini par une interruption de l'hyposignal T2 de la paroi postérieure et/ou la présence d'un épaissement irrégulier, nodulaire de la paroi vésicale et/ou des images de spicules au sein du cul de sac vésico-utérin et/ou la présence d'une masse tissulaire faisant saillie dans la lumière vésicale. L'extension au rectum (IV A) est définie par une interruption de l'hyposignal T2 de la paroi antérieure du rectum et/ou la présence d'un épaissement irrégulier de la paroi rectale et/ou la mise en évidence de spicules dans le cul de sac de Douglas entre la tumeur et la paroi rectale.

L'IRM doit rechercher une extension ganglionnaire iliaque ou lombo-aortique définissant le stade IV B. la dissémination ganglionnaire classiquement décrite est progressive, étape par étape : les chaînes du pelvis (iliaque externe et obturatrice), vers les chaînes iliaques communes, par un mécanisme ascendant, puis para-aortique.

Il n'existe aucun critère sémiologique fiable à 100% permettant de confirmer un envahissement ganglionnaire. Le seul critère utilisé actuellement en IRM reste la taille ; un ganglion de plus de 10mm de petit axe est considéré comme pathologique. Les autres critères morphologiques tels que la forme, les contours, le signal et l'aspect du rehaussement sont peu fiables pour déterminer un envahissement ganglionnaire.

Les faux positifs sont liés à l'hypertrophie ganglionnaire par hyperplasie lymphoïde réactionnelle à une inflammation. Les faux négatifs sont en rapport avec la présence de micro foyer de métastase au sein d'un ganglion non hypertrophié.

### **3.3. Scanner thoraco-abdomino-pelvien**

Le bilan d'extension à distance repose sur le scanner thoraco-abdomino-pelvien (TAP) et le Pet scanner. Le scanner TAP est systématique, il doit être réalisé avec injection du produit de contraste (La quantité du produit de contraste iodé est de 1.5 à 2cc/kg dosé à 300-350 mg/ml). L'objectif de cet examen est la recherche de métastases hépatiques, pulmonaires, osseuses et de la carcinose péritonéale. Il permet également d'établir un bilan lésionnel rénal en cas d'envahissement des uretères.

### 3.4. Positon EmissionTomography- scanner (Pet Scan)

Le Pet scan combine une imagerie fonctionnelle (utilisant le 18 FDG comme marqueur d'hypermétabolisme) et une imagerie anatomique TDM classique. Il s'agit d'une technique de référence dans l'évaluation de la dissémination métastatique ganglionnaire et systémique.

La détection de ganglions pelviens ou lombo-aortiques a une sensibilité de 84% et une spécificité de 95 à 100% ce qui est bien meilleur que la performance de l'IRM ou du scanner classique.

Son but est d'identifier, avec une forte valeur prédictive négative, les patients sans extension ganglionnaire. Le Pet scan fait partie intégrante du bilan d'extension des cancers du col particulièrement dans ceux localement non évolués considérés comme étant opérables ou potentiellement opérables.

## 4. Les marqueurs tumoraux

Le dosage du Squamous Cell Carcinoma Antigen(SCC-Ag) sérique est utile car il est spécifique du carcinome épidermoïde du col utérin.

Son augmentation avant tout traitement est corrélée au stade. Le dosage du SCC-Ag permet également le suivi des patientes après traitement initial. La réponse est corrélée à la valeur du SCC-Ag dans 72 à 95 % des cas (4).

Le dosage du CA-125 est utile dans les adénocarcinomes. Son taux augmente avec le stade

## 5. Classifications :

On utilise le plus souvent deux classifications :

- La classification de la Fédération Internationale de Gynécologie Obstétrique **FIGO**.
- La classification TNM de l'union internationale de la classification des cancers UICC

### 5.1. Classification de la FIGO (2009)

**Stade 0** : Cancer in situ

**Stade I** : Carcinome limité au col

<b>IA</b>	Carcinome micro-invasif (lésion microscopique)
<b>IA1</b>	Invasion du stroma < 3mm et < 7 mm en surface
<b>IA2</b>	Invasion du stroma > 3 mm et< 5mm et <7mm en surface
<b>IB</b>	Tumeur cliniquement visible limitée au col ou préclinique supérieure à IA2
<b>IB1</b>	Tumeur de taille $\leq$ 4 cm dans son plus grand axe
<b>IB2</b>	Tumeur de taille > 4 cm dans son plus grand axe

**Stade II :** Carcinome s'étendant au-delà du col, mais sans atteindre les parois pelviennes. Il affecte le vagin, mais pas au-delà de ses deux tiers supérieurs

<b>IIA</b>	Extension vaginale sans atteinte des paramètres
<b>IIA1</b>	Tumeur de taille $\leq$ 4 cm dans son plus grand axe
<b>IIA2</b>	Tumeur de taille $>$ 4 cm dans son plus grand axe
<b>IIB</b>	Envahissement d'au moins un des paramètres

**Stade III :** Extension à la paroi pelvienne et/ou au tiers inférieur du vagin et/ou hydronéphrose ou rein muet

<b>IIIA</b>	Extension au tiers inférieur du vagin sans atteinte de la paroi pelvienne
<b>IIIB</b>	Extension jusqu'à la paroi pelvienne et/ou hydronéphrose ou rein muet

**Stade IV :** Extension au delà du pelvis ou à la muqueuse vésicale ou rectale

<b>IVA</b>	Atteinte de la vessie ou du rectum
<b>IVB</b>	Métastases à distance

## 5.2. La classification TNM de l'union internationale de la classification des cancers UICC

### 6. Bilan pré thérapeutique :

- NFS
- Bilan rénal
- Bilan hépatique
- glycémie
- Marqueurs tumoraux : SCC
- Bilan cardiovasculaire avec ECG et échocardiographie

## VII. Méthodes de Traitement

## VII. Méthodes de traitements

Le cancer du col est un cancer lymphophile à évolution locorégionale. Le but est de traiter le col, le vagin, les paramètres et les ganglions qui drainent le col.

### 1. Chirurgie

L'intérêt de la chirurgie est d'éviter la castration systématique chez les femmes jeunes dans les stades précoces en permettant une transposition ovarienne (patientes âgées de moins de 40 ans, carcinome épidermoïde dont le diamètre est inférieur à 2 centimètre et sans atteinte ganglionnaire), de préserver la sexualité, de permettre l'utilisation de la radiothérapie en cas de récurrence.

Enfin la stadification chirurgicale et anatomopathologique est plus fiable que l'examen clinique et l'imagerie réunis. **Cette chirurgie lourde, dont les complications sont dominées par les incidents urinaires et vasculaires, requiert une formation et une expérience personnelle.**

#### 1.1. La colpohystérectomie

Elle représente l'intervention de référence pour le traitement du cancer du col.

La colpohystérectomie est une hystérectomie élargie au paracervix, au paravagin et au dôme vaginal. L'exérèse du paracervix et du paravagin est réalisée dans le but de retirer les lésions occultes pouvant siéger dans le paramètre sous forme soit d'embolies, soit de ganglions atteints. Sa réalisation nécessite la dissection des uretères.

L'ablation des ovaires et des trompes ne fait pas partie de l'hystérectomie élargie. Pour être radicale, l'exérèse doit passer 2 à 3 cm de la tumeur.

On associe systématiquement un curage pelvien qui prélève les chaînes ganglionnaires situées en dedans et sous les vaisseaux iliaques externes. Le curage peut intéresser les relais iliaques primitifs, les ganglions du promontoire et les ganglions lombo-aortiques pour connaître le niveau de l'atteinte ganglionnaire.

La technique du ganglion sentinelle, une fois validée, va nous permettre de connaître la topographie du premier relais ganglionnaire. L'étude histologique extemporanée de ce groupe ganglionnaire implique un curage en cas d'infiltration, par contre ce curage devient inutile lorsque les ganglions sont indemnes.

La mortalité après chirurgie élargie est faible, inférieure à 1%. En revanche, elle expose à un certain nombre de complications :

- Les fistules urétero-vaginales augmentent avec la radicalité de l'hystérectomie
- Les sténoses urétérales
- Les fistules vésico-vaginales
- Les dyskinésies vésico-urétérales fréquentes, liées à la dénervation, la dévascularisation et la modification des rapports anatomiques
- Les lymphocèles plus fréquemment observées si le curage est suivi d'une péritonisation et d'un traitement par l'héparine (6)

## 1.2. La trachélectomie élargie

La trachélectomie élargie consiste à réaliser l'ablation des culs-de-sac vaginaux, du col et du paramètre. Elle conserve la partie supérieure de l'endocol, le corps utérin et les annexes.

Cette technique est proposée à toutes les patientes présentant un désir réel de grossesse, une tumeur cervicale de moins de 2cm, sans atteinte paramétriale ni vaginale, de type histologique épidermoïde, adénocarcinome ou mixte.

Elle est réalisée après une lymphadénectomie coelioscopique avec examen extemporané dont l'absence d'atteinte ganglionnaire autorise la poursuite de l'intervention.

La trachélectomie peut être menée par voie vaginale (opération de Dargent) ou par voie abdominale (en général par coelioscopie) (7)

## 1.3. La conisation

Pour les stades IA1 et IA2, le traitement débute en général par une conisation. Celle-ci permet d'évaluer un certain nombre de facteurs pronostiques que la biopsie seule ne peut fournir (profondeur de l'invasion, extension en surface, emboles) et d'établir le stade FIGO.

La patiente doit être prévenue que la conisation peut n'être qu'une première étape et qu'un nouveau traitement, notamment une nouvelle chirurgie pourrait être nécessaire.

Les tumeurs microscopiques ne sont pas synonymes de tumeurs micro-invasives. En raison d'une largeur supérieure à 7 mm, 20 % des tumeurs cervicales microscopiques ne sont plus classées dans les cancers micro-invasives. La part de ces cancers augmente avec le développement du dépistage atteignant jusqu'à un quart des cancers du col dans certaines études (8).

Le diagnostic d'emboles modifie l'attitude thérapeutique. Pour une lésion IA2 avec emboles on propose une lymphadénectomie avec une colpohystérectomie élargie.

## 1.4. Les exentérations pelviennes

Le terme d'exentération pelvienne recouvre un ensemble d'interventions dont le point commun est l'ablation de tout ou une partie d'un ou plusieurs viscères adjacents à l'appareil génital pathologique avec ou sans extension aux muscles releveurs, au périnée ou à la vulve.

Malgré les progrès réalisés, les exentérations restent des interventions majeures. En pratique 4 types d'interventions peuvent être pratiquées. Elles comportent outre l'appareil génital :

- La vessie : c'est l'exentération antérieure
- Le rectum ou le recto-sigmoïde : c'est l'exentération postérieure
- La vessie et le rectum : c'est l'exentération totale
- Une partie de la vessie ou du recto-sigmoïde : ce sont les exentérations partielles ou atypiques.

Il s'agit d'une chirurgie lourde et difficile ne pouvant être faite que par des chirurgiens spécialisés en chirurgie pelvienne mais aussi maîtrisant la chirurgie digestive et urinaire.

Deux catégories d'indications peuvent être individualisées :

- Les cancers du col étendus d'emblée au rectum et/ou à la vessie avec ou sans fistule
- Les récidives ou poursuite évolutive chez les femmes jeunes (9).

## 2. Radiothérapie

### 2.1. Radiothérapie externe

La radiothérapie est la deuxième arme thérapeutique. Elle peut être utilisée sous forme de radiothérapie radicale exclusive associant la télé radiothérapie et la curiethérapie ou s'inscrire dans un protocole radio-chirurgical avec une radiothérapie pré et post opératoire.

#### 2.1.1. Examens utiles pour la Radiothérapie

- Compte rendu médical détaillé
- Examen clinique complet, avec notamment un examen au spéculum et touchers pelviens (examen sous anesthésie générale si nécessaire).
  - Les comptes rendus du bilan d'imagerie permettant de mieux préciser l'extension locorégionale et métastatiques. Ces données doivent être récentes.
  - Le compte rendu anatomopathologique des prélèvements biopsiques de la tumeur et, en cas de chirurgie, le compte rendu de l'intervention chirurgicale assorti du compte rendu anatomopathologique.
  - Le stade FIGO et TNM UICC, avec description de l'extension tumorale et ganglionnaire, si possible avec un schéma daté.
  - Le compte rendu de concertation pluridisciplinaire.
  - Bilan biologique récent. (NFS, BILAN HEPATIQUE, UREE et CREATINEMIE)

#### 2.1.2. Choix des volumes et des doses : L'oncologue radiothérapeute :

**a. Définit les volumes à irradier GTV, CTV :** ils sont déterminés d'après l'extension tumorale (en fonction des données cliniques, de l'imagerie, du compte rendu opératoire, du compte rendu Anatomopathologique), en tenant compte de l'histoire naturelle de la maladie.

- **PTV :** les marges de sécurité sont déterminées en fonction des mouvements internes des volumes et de la technique de repositionnement utilisée (contentions, repères...).

Afin de bien délimiter les volumes cibles, une fusion des CT avec d'autres imageries diagnostiques est éventuellement réalisée, elle consiste à faire coïncider les images des deux examens pris en position de traitement

- **GTV :** (Gross Tumor Volume ou volume tumoral macroscopique):

- En postopératoire : pas de GTV

- En cas de RT exclusive ou préopératoire : la tumeur primitive et ses extensions macroscopiques + les adénopathies mises en évidence par l'examen clinique ou à l'imagerie.

- **CTV :** (Clinical Target Volume: volume cible anatomo-clinique):

- GTV avec le col et le corps utérin, les paramètres en totalité et 2 cm de vagin sain sous l'extension tumorale macroscopique + le CTV ganglionnaire qui dépend du statut ganglionnaire :

- En l'absence d'atteinte ganglionnaire : seules les aires iliaques internes et externes
- En cas d'atteinte du 1/3 inférieur du vagin : les ganglions inguinaux systématiquement inclus



- Les aires iliaques primitives : sont irradiées en cas d'atteinte des ganglions iliaques externes et/ou internes (En pratique, elles seront très souvent incluses dans les volumes irradiés)

- Les ganglions lombo-aortiques : ne sont irradiés qu'en cas d'extension macroscopique car l'irradiation prophylactique reste aujourd'hui controversée (les essais thérapeutiques réalisés n'ont pas formellement démontré son utilité)

➤ **PTV** : (Planing Target Volume : volume cible prévisionnel) :

- marge 3D autour du CTV : 10 mm

**b. Prescrit les doses aux points ICRU** et aux différents volumes, décide du fractionnement et de la durée du traitement (Accord fort).

**Doses habituelles :**

**Pelvis** (tumeur et aires ganglionnaires) : 45 à 50,4 Gy.

**Tumeur** : surimpression de 15 à 20 Gy.

Paramètres envahis et aires ganglionnaires macroscopiquement envahies : Surimpression de 15 à 20 Gy (en tenant compte de la contribution de la Curiethérapie).

Fractionnement et étalement habituels : **1,8 à 2 Gy** par séance. **5** séances par semaine.

**c. Détermine les organes à risque (OAR) et leurs contraintes de dose :**

**Rectum** : segment d'intestin qui va du canal anal (exclu) à la jonction recto sigmoïdienne située à la verticale du promontoire, mesurant en moyenne 15 cm de long. Par convention, c'est la paroi rectale, mesurant 5 mm d'épaisseur, qui est contournée et son volume qui est pris en compte pour déterminer les contraintes de doses.

La dose de 74 Gy ne doit pas être délivrée dans plus de 5 % du volume rectal :  $V_{74} \leq 5\%$ .

La dose de 70 Gy ne doit pas être délivrée dans plus de 25 % du volume rectal :  $V_{70} \leq 25\%$ .

La dose de 60 Gy ne doit pas être délivrée dans plus de 50 % du volume rectal :  $V_{60} \leq 50\%$ .

Dose maximale de 25-30 Gy au niveau de la paroi postérieure du rectum pour tenir compte de la contribution ultérieure de la curiethérapie gynécologique si celle-ci doit être réalisée.

Ces contraintes de dose totale doivent tenir compte d'une curiethérapie associée.

**Vessie :**

La dose de 70 Gy ne doit pas être délivrée dans plus de 25 % du volume vésical :  $V_{70} \leq 25\%$ .

La dose de 60 Gy ne doit pas être délivrée dans plus de 50 % du volume vésical,  $V_{60} \leq 50\%$ .

Protection de l'urètre et du méat urinaire si possible.

Le traitement « vessie pleine » est un des moyens efficaces pour exclure une grande partie du volume vésical des champs latéraux.

**Canal anal** : Organe à contourer et dose à documenter.

**Intestin grêle** : C'est un organe extrêmement mobile d'un jour sur l'autre et souvent difficile à visualiser et contourer sur les scanographies de dosimétrie.

Dose maximale de 50 Gy dans quelques dizaines de cm<sup>3</sup>.

Sur un grand volume, il est recommandé de ne pas dépasser 40 Gy.

**Sigmoïde** : C'est un organe très difficile à protéger car il est souvent situé à proximité de la cavité utérine qui fait partie du CTV.

Organe à contourner et dose à documenter.

**Vagin** : Considéré comme un organe à risque lorsqu'il est indemne d'extension tumorale

### **Têtes, cols fémoraux et grands trochanters**

La dose de 50 Gy ne doit pas être délivrée dans plus de 10 % d'un volume osseux contouré par convention du sommet des têtes fémorales au petit trochanter exclu :  $V_{50} \leq 10\%$ .

### **2.1.3. Technique de traitement**

Traitement avec simulation virtuelle : radiothérapie conformationnelle en 3 dimensions (RC3D) : est recommandée car elle permet de couvrir dans tous les cas le volume cible en totalité et de diminuer d'environ 10 % les volumes de vessie et de rectum irradiés.

### **Choix de la position de traitement et immobilisation :**

Définition de la position de traitement : décubitus dorsal avec bras sur la poitrine.

Contention : cale sous les pieds ou les genoux, matelas de contention possible.

### **Acquisition des données anatomiques :**

- ✓ Scanographie, éventuellement avec injection. Toute scanographie montrant un rectum anormalement distendu doit être refaite.
- ✓ Épaisseur de coupes de 3 mm recommandée.
- ✓ Acquisition de la totalité des volumes d'intérêt.
- ✓ Fusion souhaitée avec d'autres imageries diagnostiques.
- ✓ Transfert des données sur une console de contourage.
- ✓ Détermination des volumes d'intérêt (contourage GTV, CTV, PTV, OAR) et des marges de sécurité.

### **Étude balistique et dosimétrique avec mise en place des faisceaux d'irradiation**

- Choix de l'énergie des photons :  $\geq 10$  MV.
- Protection des OAR par caches personnalisés et/ou collimateur multilame. Utilisation de la fonction Beam Eye View (BEV) du TPS.
- Détermination des faisceaux orthogonaux de positionnement.
- Optimisation de la balistique et des pondérations en considérant la dose aux volumes à irradier et les contraintes de dose aux OAR.
- Représentation graphique des doses.
- Calcul et tracé de la distribution de dose résultante par TPS, au minimum dans trois plans orthogonaux principaux.
- Calcul des histogrammes dose-volume recommandé.
- Calcul des unités moniteur.

- Validation et visa du plan de traitement, conjointe par l'oncologue radiothérapeute et le radio physicien.
- Il est recommandé de transférer les paramètres vers les appareils de traitement de façon automatisée, par un système informatique d'enregistrement et de vérification de ces paramètres.

#### 2.1.4. Déroulement et contrôle du traitement

Mise en place sous l'appareil de traitement :

- Appel des données sur l'ordinateur de l'appareil de traitement.
- Installation en salle de traitement
- Mise en place du patient en utilisant le dispositif de contention utilisé pour la préparation du traitement. Utilisation du système de coordonnées permettant le repérage et la mise en place sous l'appareil (X/Y/Z, distance source axe/peau).
- Vérification de l'identité du patient et des paramètres de l'irradiation.

**Contrôle de la balistique par imagerie.**

## 2.2.. La curiethérapie

La curiethérapie dans les cancers du col utérin est une étape thérapeutique fondamentale. Elle consiste à traiter par implantation du matériel radioactif. En effet, des doses extrêmement élevées sont délivrées au contact de la tumeur et dans son environnement immédiat, tout en épargnant relativement les tissus sains.

**La dosimétrie** bénéficie du développement de l'imagerie comme la TDM et l'IRM, une isodose en forme de poire est délivrée au volume-cible, qui comprend : le col utérin, le tiers supérieur du vagin et le tiers proximal des paramètres. Les doses à la vessie et au rectum se trouvent en dessous du seuil de tolérance tissulaire, du fait de la chute exponentielle de la dose en fonction de la distance des sources.

**Les indications** thérapeutiques dépendent de l'extension tumorale. Chez les patientes atteintes de tumeur de moins de 4 cm, le traitement comporte une curiethérapie utéro vaginale de 60 Gy, suivie 6 semaines plus tard d'une CHEL, elle peut aussi intervenir pour délivrer un complément de dose de 15GY après une RT externe à la dose de 45GY pour les tumeurs excédant 4 cm. En post opératoire, l'indication de la RTE +ou - CURIE sont discutées en RCP en fonction de l'histopathologie de la pièce opératoire et de l'évaluation clinique et radiologique.

### **On distingue selon le débit de dose : 3 Types de curiethérapie**

Le débit correspond au rapport entre la dose délivrée et le temps pendant lequel les sources radioactives restent à l'intérieur de l'organisme

- La curiethérapie de haut débit de dose (HDR : High dose-rate) : le débit est > 12 Gy/h
- La curiethérapie à débit de dose pulsé (PDR : pulsed dose-rate) : délivre plusieurs pulses de haut débit par jour (souvent un pulse d'une dizaine de minutes chaque heure avec des doses et des temps totaux d'irradiation identiques à ceux de la curiethérapie de bas débit de dose)

- La curiethérapie de bas débit de dose (LDR : Low dose-rate) : le débit est de 0,4 à 2 Gy/h
  - Les sources radioactives utilisées : le césium 137 pour la curiethérapie à bas débit de dose, et l'iridium 192 et le cobalt 60 pour la curiethérapie de haut débit ou débit pulsé
  - concernant les applicateurs il y a 3 modèles utilisés :
  - L'applicateur métallique de Fletcher, l'applicateur plastique de delouche et l'applicateur personnalisé en alginate (fixés sur un moule en résine). Ce type est plus adapté à la topographie tumorale et à l'anatomie de chaque patiente
  -

### 3. Traitements médicamenteux :

La chimiothérapie est recommandée pour les patients présentant des métastases extra pelviennes ou une récurrence locorégionale qui ne sont pas candidats pour la radiothérapie ou à une chirurgie pelvienne.

#### 3.1. Les cytotoxiques :

- Cisplatine flacons inj 10mg- 25mg- 50mg
- Gemcitabine flacons inj 250mg – 1000mg
- Carboplatine flacons inj 150mg- 450mg
- Paclitaxel flacons inj 150mg -300mg
- 5-fluorouracil flacons inj 250 mg – 500 mg – 1000 mg.
- Docetaxel Flacons inj 20mg- 80mg
- Ifosfamide flacons inj 1g
- Irinotecan flacons de 40 mg – 100 mg
- Vinorelbine comprimé 20mg- 30mg
- Pemetrexed flacons inj 100mg- 500mg

#### 3.2. Thérapies ciblées :

- Bevacizumab flacons 100 et 400 mg

#### 3.3. Protocoles :

- Cisplatine50mg/m<sup>2</sup> +Paclitaxel 175mg/m<sup>2</sup>+ Bevacizumab15mg/kg (J1-J21)
- Cisplatine50mg/m<sup>2</sup> +Paclitaxel 175mg/m<sup>2</sup> (J1-J21)
- CarboplatineAUC5+ Paclitaxel175mg/m<sup>2</sup>(J1-J21)
- Cisplatine50mg/m<sup>2</sup> +Gemcitabine1250mg /m<sup>2</sup>(J1-J21)
- Cisplatine
- Paclitaxel
- Carboplatine
- Bevacizumab
- Fluorouracil

- Docetaxel
- Ifosfamide
- Irinotecan
- Vinorelbine
- Pemetrexed

## 4. Les indications

Elles sont établies en fonction de l'histologie, du stade de la maladie, et de l'état général de la patiente.

**Stade IA1 :** La conisation est indiquée. L'attitude dépendra ensuite de l'étude histologique de la pièce opératoire :

- Une surveillance simple si les marges de la conisation sont in sano et en l'absence d'emboles lymphatiques et si la patiente préfère un traitement conservateur de l'utérus ;
- Une hystérectomie totale simple si la conisation est non in sano et/ou si la patiente ne souhaite pas un traitement conservateur de l'utérus ;
- Si des emboles lymphatiques sont présents sur la pièce de conisation, le traitement est identique à celui d'un cancer de stade IA2 avec présence d'emboles.

**Stade IA2 :** indication d'une conisation première. L'attitude dépendra ensuite des résultats anatomopathologiques de la pièce opératoire :

- Une surveillance simple si les marges de la conisation sont in sano et en l'absence d'emboles lymphatiques et si la patiente préfère un traitement conservateur de l'utérus ;
- Une trachélectomie (amputation du col utérin) afin de préserver la fertilité ou une hystérectomie simple pour les autres patientes si la conisation est non in sano ; en présence d'emboles lymphatiques sur la pièce de conisation, la résection du paramètre peut être indiquée dans certaines situations particulières. Elle se fait par trachélectomie élargie (colpo- cervicectomie élargie) ou par hystérectomie élargie.
- Une lymphadénectomie pelvienne complémentaire, est indiquée dans tous les stades IA2. Si la patiente présente un envahissement ganglionnaire, une chimio radiothérapie concomitante complémentaire est indiquée

**Stade IB 1 :** Il n'y a pas de traitement standard. Les différentes options thérapeutiques sont :

- Un traitement chirurgical : associe une colpohystérectomie élargie (intervention de Wertheim), et une lymphadénectomie pelvienne.
- L'autre possibilité est une chirurgie conservatrice (trachélectomie élargie) en vue de préserver la fertilité ultérieure, dans des indications définies en RCP, et une lymphadénectomie pelvienne ;
- Une association radio chirurgicale : en général, une curiethérapie préopératoire est réalisée, suivie d'une colpohystérectomie élargie 6 à 8 semaines plus tard ;
- Plus rarement, une radiothérapie externe associée à une curiethérapie peut être proposée

quand la chirurgie est contre indiquée.

Chez les patientes traitées par chirurgie, précédée d'une curiethérapie, et présentant un envahissement ganglionnaire ou des marges positives, une Radio chimiothérapie concomitante complémentaire est indiquée.

**Stades IB 2- IVA :** Le traitement de référence est la Radio chimiothérapie concomitante. La chirurgie première d'exérèse de la tumeur n'est pas indiquée.

- L'irradiation est pelvienne +/- lombo-aortique et s'étale sur 5 semaines.
- Les volumes d'irradiation sont basés sur l'imagerie (IRM) et/ou sur les résultats d'une lymphadénectomie lombo-aortique première.
- La curiethérapie utéro vaginale est réalisée 8 à 10 jours après la fin de la radiothérapie externe. Ce délai doit être respecté car tout retard a un impact sur le contrôle local.
- La chimiothérapie la plus souvent employée est à base de sels de platine administrés de manière hebdomadaire pendant la radiothérapie, soit 5 à 6 cures.
- Si l'état général ne permet pas un traitement par Radio-chimiothérapie, la patiente peut être traitée par une radiothérapie seule.

**Stade IVB (métastases à distance) :** Ces situations sont discutées au cas par cas en fonction de l'extension de la maladie et de l'état général de la patiente.

La thérapeutique repose sur une chimiothérapie et/ou une radiothérapie. .

VIII. Surveillance post  
thérapeutique

IX. Les récurrences

X. Formes

Anatomo-cliniques

XI. Prévention

## VIII. Surveillance post- thérapeutique

Tous les 3 mois pendant 2 ans ; puis tous les 6 mois pendant 3 ans ; puis chaque année.

Ce schéma peut être adapté en fonction des patientes et de situations cliniques particulières.

On s'attachera à démasquer une récurrence locorégionale ou une métastase ganglionnaire ou viscérale et à rechercher les complications liées au traitement. Le rythme initial est semestriel, puis annuel.

Cette surveillance comporte :

- Un examen général
- Un examen pulmonaire
- Un examen digestif (risque de fistule et d'occlusion)
- Un examen urinaire (fistule, sténose, dysfonctionnement vésico-urétral)
- Un examen gynécologique avec mise en place d'un spéculum. Réalisation de frottis vaginaux et de touchers pelviens, on vérifie également les aires ganglionnaires.
- Imagerie médicale de surveillance en fonction du stade et des signes d'appel : IRM, TDM, Scintigraphie osseuse.
- Marqueurs tumoraux s'ils ont été élevés au départ

La tolérance du traitement sera évaluée sur la sexualité, la fonction vésicale et le transit.

## IX. Les récurrences

Plus de 90% des récurrences surviennent dans les 2 ans qui suivent le traitement. Elles sont plus d'une fois sur deux pelviennes. Les facteurs de risque de récurrences sont connues : type tumoral, stade III, embolies lympho-vasculaires, atteinte paramétriale, atteinte ganglionnaire et limite de résection insuffisante en cas de chirurgie.

**Les récurrences vaginales** : Elles seront traitées par une colpectomie en sachant qu'il existe un risque important de fistule en cas d'irradiation. Les femmes n'ayant pas été irradiées lors du traitement initial peuvent bénéficier d'une curiethérapie.

**Les récurrences pelviennes** : En absence d'irradiation lors du traitement initial on peut proposer une irradiation externe à la dose de 50 GY. Si une irradiation a été réalisée lors du traitement initial on ne peut que proposer un traitement chirurgical qui consiste en une pelvectomie partielle ou totale. Il s'agit d'une intervention lourde longue et mutilante associée à une mortalité (supérieure à 5 %) et une morbidité élevée. Elle est donc à réserver à des femmes encore jeunes, en bon état physique et psychologique sans métastases ganglionnaires ou viscérales.

## X. Formes anatomo- cliniques

### 1. Les adénocarcinomes

Le rôle de l'HPV dans leur genèse n'est pas démontré. Le diagnostic, le bilan d'extension et le traitement ne diffèrent pas de ceux du cancer épidermoïde mais l'annexectomie est systématique lors de l'intervention.



Les facteurs pronostiques sont la profondeur de l'invasion stromale, le volume de la tumeur et l'existence de métastases ganglionnaires. Il a un pronostic semblable au carcinome épidermoïde.

## **2. Cancer du col et grossesse**

Le bilan doit être complété par l'imagerie par résonance magnétique pour définir la taille de la tumeur. La prise en charge dépend du stade de la lésion et de l'atteinte ganglionnaire. Si cette information peut être obtenue (lymphadénectomie pelvienne coelioscopique jusqu'à 20 – 24 semaines d'aménorrhée pour les tumeurs de moins de 4 cm) et de l'âge de la grossesse. La prise en charge doit être basée sur une concertation pluridisciplinaire.

## **3. Cancer sur col restant**

La colpocervicectomie est l'intervention à préconiser dans les stades de début. Les différents temps opératoires ne diffèrent pas de ceux décrits lorsque l'utérus est en place. La principale difficulté est de repérer le plan de dissection vésico-cervical.

# **XI. Prévention**

## **1. Le frottis cervical (FC) :**

**Constitue la meilleure façon de dépister les lésions précancéreuses du col de l'utérus.**

C'est un examen gynécologique simple et efficace qui permet de diagnostiquer les lésions précancéreuses afin de les traiter avant une éventuelle transformation en cancer.

Il est donc important de le proposer systématiquement aux femmes en activité sexuelle.

## **2. But :**

- Détecter les stigmates cellulaires d'une infection à HPV, et des précurseurs du cancer du col.

## **3. Qui peut pratiquer un FC ?**

- Gynécologue
- Médecin généraliste
- Sage-femme

## **4. Qui doit bénéficier d'un FC ?**

- Toutes les femmes ayant une activité sexuelle, en cas de dépistage organisé, tous les 3 ans (après 2 FCU normaux à 1 an d'intervalle)
- Signes cliniques (métrorragies provoquées..)
- Et aussi en cas de : grossesse

## **5. La fiche de demande d'examen :**

Avec le prélèvement, un document comprenant les renseignements cliniques suivants est adressé au laboratoire ou au cabinet de cytologie :

- le prénom et le nom de la patiente (nom de jeune fille)

- la date du prélèvement
- la date de naissance
- la date des dernières règles ou indiquer si la femme est ménopausée
- le motif de l'examen (dépistage, contrôle)
- les éventuels antécédents gynécologiques et thérapeutiques (traitement du col, chimiothérapie, hormonothérapie, radiothérapie..)
- le type de contraception utilisée (contraception hormonale, dispositif intra-utérin).

## 6. Interprétation du FC selon le système de Bethesda 2001 actualisé (voir annexe)

## 7. Conduite à tenir devant un frottis anormal.

### • Frottis avec atypies des cellules malpighiennes (ASC)

ASC-H : colposcopie **d'emblée**

ASC-US : 3 possibilités:

- colposcopie;
- test HPV ou
- cyto surveillance.

### • Frottis avec lésion malpighienne intraépithéliale de bas grade (LSIL)

- colposcopie d'emblée
- frottis de contrôle 4 à 6 mois
  - si négatif: surveillance à 6mois puis 1 an
  - si persistance de la lésion: colpo/biopsie

### • Frottis avec lésion malpighienne intra épithéliale de haut grade(HSIL)

Frottis HSIL = colposcopie d'emblée.

- 2<sup>ème</sup> frottis : inutile et dangereux;
- Biopsies dirigées +/- curetage endo cervical selon la situation de la zone de jonction:
  - Si colposcopie non satisfaisante ou biopsies négatives : discuter conisation diagnostique

### • Frottis avec anomalies des cellules glandulaires(AGC)

Quelles que soient les anomalies des cellules glandulaires: **colposcopie avec biopsie dirigée et/ou curetage de l'endocol**

- Si anomalies des cellules glandulaires de type endométrial : contrôle histologique de l'endomètre
  - en cas d'anomalies cytologiques de type adénocarcinome in situ (AIS) ou

adénocarcinome (endocervical, endométrial ou d'origine non précisée) ou suggérant une néoplasie : conisation diagnostique associée a un curetage de l'endomètre.

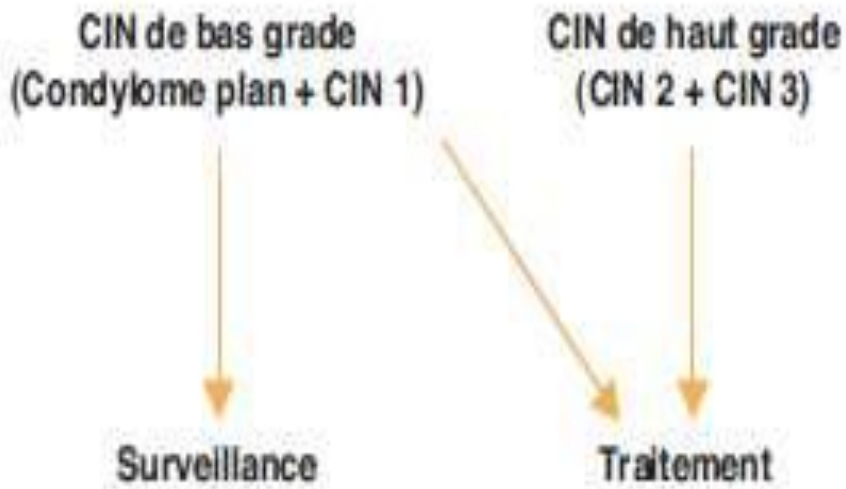
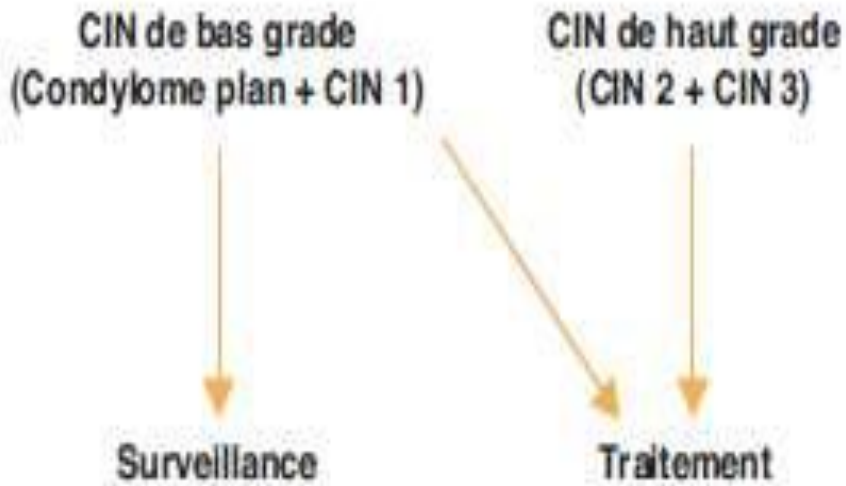
## 8. Traitement des lésions histologiques

### CIN 1

- Surveillance/ FCU à 1 an
- Sauf difficultés de suivi ou contexte
- (Évaluation de la lésion/ profil psychologique de la patiente)

### CIN 2/CIN 3

- TRAITEMENT/conisation puis surveillance annuelle /FCUPuis surveillance annuelle/FCU



## Points importants

Le cancer du col est considéré comme de mauvais pronostic à partir de 4 cm dans son plus grand diamètre, en raison des difficultés opératoires, de l'augmentation du risque d'envahissement ganglionnaire lombo-aortique et du taux de récurrence (12).

1. Les facteurs de risque de volumineux cancer du col sont l'âge inférieur à 35 ans et l'absence de dépistage.
2. Le bilan initial doit comporter une stadification clinique, un dosage du SCC-Ag sérique pour les carcinomes épidermoïdes et du CA -125 pour les adénocarcinomes, une IRM pelvienne et une TDM abdominopelvienne.
3. Ces tumeurs cervicales volumineuses contre-indiquent le traitement chirurgical pur, toutes les opérations visant à préserver la fertilité, et la chirurgie d'exérèse du site tumoral par voie vaginale ou coelioscopique.
4. La stadification chirurgicale pré thérapeutique associée à une lymphadénectomie par coelioscopie, tout comme la recherche de ganglions sentinelles restent encore à évaluer.
5. La radiothérapie externe associée à une chimiothérapie par sel de platine constitue le traitement de première intention des formes évoluées (tumeur de plus de 4 cm et tumeurs avec atteinte ganglionnaire).
6. La chirurgie doit être pratiquée 4 à 6 semaines après la radio-chimiothérapie concomitante. L'hystérectomie extra-fasciale avec lymphadénectomie pelvienne et lombo-aortique réduit significativement le risque de récurrence locale sans modifier la survie globale.
7. L'image par tomographie par émission de positons au 18-fluorodésoxyglucose(TEP-FDG) est en cours d'évaluation pour l'analyse des métastases ganglionnaires et du résidu tumoral après radio-chimiothérapie, afin de mieux sélectionner les patientes candidates à la chirurgie.
8. La surveillance post-thérapeutique, essentiellement clinique, doit être rapprochée les trois premières années (90 % des récurrences surviennent durant cette période). Les examens complémentaires (cytologie, SCC-Ag, imagerie) seront réalisés en fonction de la symptomatologie et l'examen physique.
9. La prise en charge des récurrences est le plus souvent palliative. Seules les exentérations pelviennes, intervention à haut risque chirurgical, peuvent être proposées pour espérer une guérison.

## XII. Annexes

### **Annexe : 1**

**Classification histogénétique des tumeurs malignes du col utérin :  
OMS 2014**

### **Annexe : 2**

**Classification TNM et FIGO 2009**

### **Annexe : 3**

**Modèle de compte rendu opératoire**

### **Annexe : 4**

**Systeme Bethesda 2001**

## **Annexe : 1**

### **Classification histogénétique des tumeurs malignes du col utérin : OMS 2014**

- Carcinome malpighien
- Carcinome verruqueux
- Carcinome condylomateux
- Carcinome malpighien papillaire
- Carcinome de type lympho-épithélial
- Adénocarcinome mucineux
- Adénocarcinome à déviation minime
- Adénocarcinome villoglandulaire
- Adénocarcinome endométrioïde
- Adénocarcinome à cellules claires
- Adénocarcinome papillaire séreux
- Adénocarcinome mésonéphrotique
- Carcinome à cellules vitreuses
- Carcinome adénoquameux
- Carcinome adénoïde basal
- Carcinome adénoïde kystique
- Carcinome à petites cellules

## Annexe : 2

### Classification TNM et FIGO 2009

<b>T1 / p T1</b>	Limité à l'utérus a : carcinome micro-invasif a1 : invasion en profondeur < 3 mm et en surface < 7 mm a2 : invasion en profondeur > 3 mm et < 5 mm et en surface < 7 mm b : supérieur à T1a2 b1 : < 4 cm b2 : > 4 cm La présence d'embolies vasculaires ne change pas la classification
<b>T2 / p T2</b>	Extension extra-utérine a- vagin (2/3 supérieurs) b- 1 ou 2 paramètres c- a et b
<b>T3 / p T3</b>	Extension à la paroi pelvienne et / ou au 1/3 inférieur du vagin a- vagin (1/3 inférieur) b- 1 ou 2 paramètres, avec fixation à la paroi pelvienne + / - hydronéphrose c- a et b
<b>T4 / p T4</b>	Envahissement de a- vessie b- rectum c- a et b d- extension extra pelvienne

<b>N1 / p</b>	Adénopathie régionale
<b>N1</b>	Hypogastrique, iliaque, para cervicale, paramétriale

TNM	FIGO	Description
<b>Tx</b>		Tumeur primitive non évaluable
<b>T 0</b>		Pas de lésion du col
<b>Tis</b>	<b>Stade 0</b>	Cancer in situ
<b>T1</b>	<b>Stade I</b>	Tumeur limitée au col de l'utérus
<b>T1a</b>	<b>I a</b>	Tumeur non visible diagnostiquée par histologie
<b>T1a1</b>	• <b>Ia1</b>	Invasion du stroma minime
<b>T1a2</b>	• <b>Ia2</b>	Invasion < 5 mm de profondeur ou 7mm de largeur
<b>T1b</b>	<b>I b</b>	Tumeur visible
<b>T1b1</b>	• <b>1b1</b>	Lésion clinique inférieure ou égale à 4 cm
<b>T1b2</b>	• <b>1b2</b>	Lésion clinique supérieure à 4 cm
<b>T2</b>	<b>Stade II</b>	Tumeur dépassant le col
<b>T2a</b>	<b>IIa</b>	Atteinte du vagin ne dépassant pas le 1/3 inférieur
<b>T2b</b>	<b>IIb</b>	Atteinte du paramètre mais non la paroi pelvienne.
<b>T3</b>	<b>Stade III</b>	Tumeur atteignant le pelvis, le 1/3 inf. du vagin ou entraînant une hydronéphrose
<b>T3a</b>	<b>IIIa</b>	Extension au 1/3 inf. du vagin
<b>T3b</b>	<b>IIIb</b>	Atteinte du paramètre jusqu'à la paroi ou hydronéphrose
<b>T4</b>	<b>Stade IVa</b>	Envahissement vessie, rectum ou au-delà du pelvis
<b>M1</b>	<b>Stade IVb</b>	Métastase à distance.



## Annexe : 3

### Modèle de compte rendu opératoire

#### La colpohystérectomie type iii de piver

**Type d'intervention :** Colpohystérectomie sans conservation ovarienne avec lymphadénectomielliaque externe

**Radiothérapie préopératoire :** Curiethérapie

**Date :** 23/11/2014

**Indication :** Carcinome épidermoïde du col stade IB1

**Technique :** Incision :LMSO

**Stadification peropératoire (Constatactionsperopératoires ou exploration) :**

**Abdomen :** Foie, colon et grêle normaux - ganglions lomboaortiques : RAS ;

**Pelvis :** Petit fibrome du fond utérin de 4 cm. Ovaires sains

Atteinte proximale du paramètre doit

Pas d'adénopathies pelviennes espace vésico-utéro-vaginal libre

**Stade peropératoire :** STADE II PROXIMAL

**Prélèvement cytologique :** Non

**Extemporane :** Ganglion latéroaortique inframésentérique: pas d'infiltration néoplasique

**Réalisation :**

Ligature des ligaments des pédicules lombo-ovariens après individualisation des uretères ligature sections des ligaments ronds. Ouverture du ligament large et décollement de l'espace vésico-utéro-vaginal. Curage ilio-obturateur doit. Ligature section de l'artère utérine à son origine. Décroisement droit et dissection de l'uretère jusqu'à la vessie. Idem à gauche. Décollement recto- vaginal. Ligature section des utéro-sacrés. Section des paracervix. Colpohystérectomie emportant une collerette vaginale de 3 cm. Fermeture du vagin à la pince mécanique (TA 55). Pas de péritonisation. Drain aspiratif N°14 dans le pelvis. Fermeture de la paroi.

**Durée :** 3 heures 10 pas d'incidents particuliers

**Transfusion :** Non

**Antibiotiques :** Non

**Description de la pièce opératoire :** Fibrome du fond utérin – pas de reliquat tumoral macroscopique évident. Collerette vaginale de 2 cm.

**Envoi en anatomie pathologique:** Oui

## Annexe : 4

### SYSTEME BETHESDA 2001

#### 1. QUALITÉ DU PRÉLÈVEMENT

Satisfaisant pour évaluation

Non satisfaisant pour évaluation (préciser la raison)

#### 2. INTERPRÉTATION/RÉSULTAT

**\* Absence de lésion malpighienne intra-épithéliale ou de signe de malignité (NIL/M).**

S'il y a lieu, préciser :

- Présence de micro-organismes
- Autres modifications non néoplasiques :

**\* Anomalies des cellules malpighiennes :**

- Atypies des cellules malpighiennes (ASC) : de signification indéterminée(ASC-US) ou ne permettant pas d'exclure une lésion malpighienne intra-épithéliale de haut grade (ASC-H) ;
  - Lésion malpighienne intra-épithéliale de bas grade (LSIL),regroupant koïlocytes/dysplasie légère/CIN 1
  - Lésion malpighienne intra-épithéliale de haut grade (HSIL), regroupant dysplasies modérée et sévère, CIS/CIN 2 et CIN 3. Le cas échéant présence d'éléments faisant suspecter un processus invasif (sans autre précision) ;
  - Carcinome malpighien.

**\* Anomalies des cellules glandulaires :**

- Atypies des cellules glandulaires (AGC) : endocervicales, endométriales ou sans autre précision (NOS) ;
- Atypies des cellules glandulaires en faveur d'une néoplasie : endocervicales ou sans autre précision (NOS) ;
  - Adénocarcinome endocervical in situ
- u (AIS) ;
- Adénocarcinome.

**Références  
Bibliographiques**

## Références Bibliographiques

1. INSP. Registre des tumeurs d'Alger, INSP, 2010.
2. Cannistra SA ,Niloff JM. Cancerv of the cervix .N Engl J Med 1996 ; 334 :1030-1038.
- 3.HricakH ,Powell CB ,Yu KK ,Washinton E ,Subak LL , et al . invasive cervical carcinoma :role of MR imaging in pretraitement work –up-cost minimization and diagnostic efficacy analysis . Radiology 1996; 198:403 -9.
4. Green JA ,Kirwan JM ,Tierney JF ,Symonds P ,Fresco L ,et al .Survival and recurrence after concomitant chemotherapy and radiotherapy for cancer of the cervix :a systematic review and meta –anlysis. Lancet 2001;358 : 781 -6.
5. PecorelliS .Revised FIGO staging for carcinoma of the vulva ,cervix , and endométrium .IntJGynaecolobstet 2009;105:103 –4.
- 6.Panici P ,ScambiaG,Baiocchi G ,Matoni G , Capelli A ,Mancuso S .Anatomical study of para-aortic and pelvic lymph nodes in gynecologic malignancies.Obstetgynecol 1992; 79 : 498 –502.
7. Einstein MH, Park KJ,Sonoda Y. Radical vaginal versus abdominal trachelectomy for stage IBI cervical cancer : a comparison of surgical and pathologic outcomes. GynecolOncol2009 ;112 : 73-7.
8. Shingleton HM Surgery for cervical cancer a time for reassessment. GynecolOncol 1998 ;69: 8- 13.
9. Castaigne D, Morice P. Exentérations pelviennes. Encycl méd. Chir. Gynécologie ,2001 ,41735 23 p.
10. Moore D.Treatment of stage IB2 (bulky) cervical carcinoma. Cancer treat Rev 2003;**29**:401-6.
11. Chung HH, LeeS, SimJS, Seo SS Park SY et al . Pretreatment laparoscopic surgical staging in locally advanced cervical cancer: preliminary result in korea . Gynecoloncol 2005 ; 97 :468 –75.

12. Ferrer C, Panel L., Dupaigne D., Bons F., Debrigode C. Traitement des cancers volumineux du col utérin de stade I et II. EMC Gynecologie, 605 -A -75, 2007.
13. S. HENNO. Appareil génital féminin. Mémento 2014. P 192-201
14. WHO classification of tumours of female reproductive organs. 2014. P 170-206
15. TCJ. Wright, TJ Cox, LS Massad, and al. 2001 Consensus guidelines for the management of women with cervical cytological abnormalities. JAMA 2002 ; 287.

### **Références Bibliographiques (suite)**

1. Cannistra SA, Niloff JM. Cancer of the cervix. N Engl J Med 1996 ; 334 :1030-1038
2. Michel G, Morice PH, Castaigne D, leblanc M, Rey A, Du villard P. Lymphatic spread in stage Ib and II cervical carcinoma : anatomy and surgical implications. ObstetGynecol 1998 ;91 :360 – 363
3. Marnitz S, Kohler C, Bongardt S, Braig U, Hertel H, Schneider A, et al. Topographic distribution of sentinel lymph nodes in patients with cervical cancer. Gynecol Oncol 2006 ; 103 : 35 –44
4. Hricak H, Powell CB, Yu KK, Washinton E, Subak LL, et al. Invasive cervical carcinoma : role of MR imaging in pre-treatment work-up - cost minimization and diagnostic efficacy analysis. Radiology 1996; 198:403 -9
5. Pecorelli S. Revised FIGO staging for carcinoma of the vulva, cervix, and endométrium. Int J Gynaecol Obstet 2009;105:103 –4
6. Piver MS, Rutledge F, Smith JP. Five classes of extended hysterectomy for women with cervical cancer. ObstetGynecol 1974 ;44 265 – 72
7. Panici P, Scambia G, Baiocchi G, Matoni G, Capelli A, Mancuso S. Anatomical study of para-aortic and pelvic lymph nodes in gynecologic malignancies. Obstetgynecol 1992 ;79 : 498 –502
8. Einstein MH, Park KJ, Sonoda Y. Radical vaginal versus abdominal trachelectomy for stage IBI cervical cancer : a comparison of surgical and pathologic outcomes. Gynecol Oncol 2009 ;112 : 73-7

9. Shingleton HM Surgery for cervical cancer a time for reassessment .GynecolOncol 1998 ;69: 8- 13 .
10. CastaigneD ,Morice P . Exentérations pelviennes .Encycl méd. Chir . Gynécologie 2001 ,41735 23 p
11. Albano M ,Dumas I ,Haie-Meder C Brachythérapieat the Institut Gustave –Roussy :personalized vaginal mouldapplicator :technical modification and improvement . Cancer Radiother 2008;12 : 822-6
12. Green JA ,Kirwan JM ,Tierney JF ,Symonds P ,Fresco L ,et al .Survival and recurrenceafter concomitant chemotherapy and radiotherapy for cancer of the cervix :a systematicreview and meta –analysis. Lancet 2001 ;358 : 781 -6
13. Moore D .Treatment of stage IB2 (bulky) cervical carcinoma.CancertreatRev 2003;29:401 -6 14 .Chung HH ,Lee S ,Sim JS ,Seo SS Park SY , et al . Pretreatmentlaparoscopicsurgicalstaging in locallyadvanced cervical cancer: preliminaryresult in korea .Gynecoloncol 2005 ; 97 :468 –75
15. Ferrer C, Panel L., Dupaigne D ., Bons F.,Debrigode C .Traitement des cancers volumineux du col utérin de stade I et II .EMC Gynecologie , 605 –A -75 ,2007

**Liste des Experts ayant  
contribué à l'élaboration  
de ce Manuel**

## Liste des experts ayant contribué à l'élaboration de ce Manuel :

- Pr W. Ouahioune, Anatomo-pathologiste, CHU Blida
- Pr B. Djedeat, Chirurgie CPMC Alger
- Pr Amari, Oncologie médicale,
- Pr Z.C. Amir, Anatomo-pathologie, CHU Mustapha
- Pr B. Bellouze, Gynécologie CHU Bejaia
- Pr A. Bensalem, Oncologie médicale CHU Constantine
- Pr K. Bouzid, Oncologie médicale, CPMC Alger
- Pr H. Djedi, Oncologie médicale,
- Pr D. Khatri, Chirurgie, CAC Blida
- Pr N. Kheidri, Gynécologie obstétrique, CPMC Alger
- Pr E. Kerboua, Oncologie médicale, CPMC Alger
- Dr Ladj Ouali, Radiologie, CAC Blida
- Pr S. Oukrif, Radiothérapie CPMC Alger
- Dr S. Sait, Oncologie CHU Blida
- Dr. S.A. Feraoun, Radiologie, CPMC Alger

## Comité de Rédaction

- Pr W. Ouahioune
- Pr B. Djedeat
- Pr S. Oukrif
- Dr. Si Feraoun

## Ministère de la Santé de la Population et de la Réforme Hospitalière :

- Pr L'Hadj Mohamed
- Mme B. Benkedadra
- Dr F. Ilimi
- Dr M. Lakri
- Mme S. Magmoun